第19回
臨床消化器病研究会
プログラム

日　時 ： 2019 年 7 月 27 日（土）　8:45 ～ 15:50

受付開始　8:00～

研 究 会　8:45～15:50

場　所 ：ベルサール高田馬場　B2階 「ホール A+B」

ホール A （消化管）、ホール B （肝胆膵）

〒169-0072 東京都新宿区大久保 3-8-2 住友不動産新宿ガーデンタワー

TEL 03-3208-0880（代表）

事務局 ：消化管： 岩手医科大学医学部　消化器内科消化管分野

〒020-8505 岩手県盛岡市内丸 19-1

TEL：019-651-5111（内線 3239） FAX：019-652-6664

肝胆膵： 手稲渓仁会病院　消化器病センター

〒006-8555 北海道札幌市手稲区前田 1 条 12 丁目 1-40

TEL：011-681-8111（内線 2050） FAX：011-685-2967

参加費 ： 3,000 円

※総合受付は B1F です。なお、クロークも総合受付横にご用意しておりますのでご利用ください。

（2 ページ目、4 ページ目に地図の掲載がございますのでご参照ください）

※本研究会は、ノーネクタイ、カジュアルな服装でご参加ください。

※当日はお弁当をご用意しております。
なお、国公立等の施設にご所属の先生方におかれましては、事前にご所属施設の規則等をご確認の上、ご対応いただきますようお願い申し上げます。

共　催　臨床消化器病研究会

EA ファーマ株式会社

本年のプログラムは昨年（昨年は台風の影響により中止）と同じ内容で開催致しますが、一部役割者に変更がございます。

会 場 案 内 図

エントランス拡大図

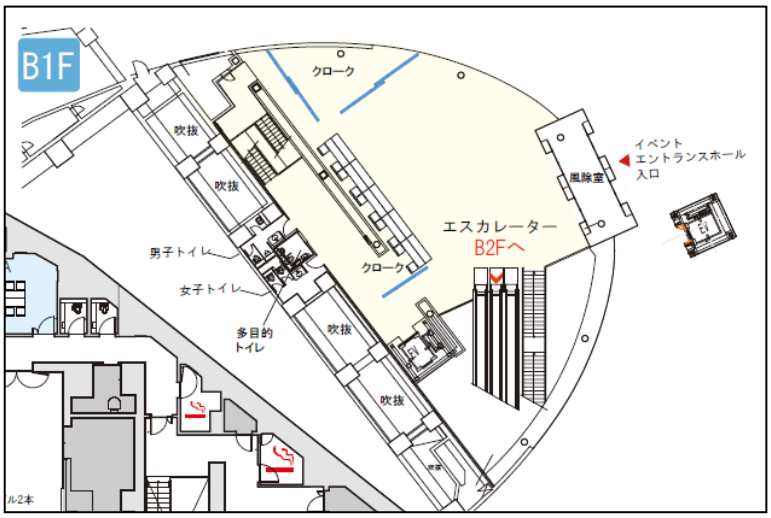

＜アクセス＞

「高田馬場駅」徒歩５分(JR線,西武新宿線)、「高田馬場駅」徒歩６分(東西線)、「西早稲田駅」徒歩７分(副都心線)

第19回臨床消化器病研究会　進行表

Time	消化管 :ホールA	Time	肝胆膵 : ホールB
8:45	**開会の辞**　松本　主之	8:45	**開会の辞**　真口　宏介
8:50	**主題1　炎症性腸疾患** **「症例から学ぶ腸の炎症性疾患　Season2」** 司会: 久松　理一 平井　郁仁 病理ｺﾒﾝﾃｰﾀｰ: 九嶋　亮治	8:50	**主題1　肝** **「肝細胞腺腫」** 司会: 中島　　収 佐野　圭二 画像ｺﾒﾝﾃｰﾀｰ: 吉満　研吾
10:20	休憩	10:40	休憩
10:30	**主題2　消化管癌(形態学):上部消化管** **「*H.pylori*未感染胃の限局性病変」** 司会: 長浜　隆司 藤城　光弘 病理ｺﾒﾝﾃｰﾀｰ: 二村　　聡	10:50	**主題2　胆** **「異時性胆管癌」** 司会: 椰野　正人 糸井　隆夫 病理ｺﾒﾝﾃｰﾀｰ: 古川　徹
12:00	休憩		
12:10	**主題3　機能** **「日常診療に役立つ機能性疾患」** 司会: 中島　淳		
13:00	昼休憩（お弁当をご用意しております）	12:40	昼休憩（お弁当をご用意しております）
13:15	**ランチョンセミナー** **「消化器内視鏡のデータベース構築とAI研究の今後」** 司会: 松本　主之 演者: 田中　聖人	13:15	**ランチョンセミナー** **「肝癌診療ガイドライン　改訂のポイント」** 司会: 真口　宏介 演者: 工藤　正俊
13:45	休憩	13:45	休憩
14:15	**主題4　消化管癌(形態学):下部消化管** **「小腸・大腸腫瘍性病変の鑑別と診断」** 司会: 大宮　直木 江崎　幹宏 病理ｺﾒﾝﾃｰﾀｰ: 海崎　泰治	13:55	**主題3　膵** **「慢性膵炎の長期経過(5年以上)中に発生した膵癌」** 司会: 植木　敏晴 清水　泰博 病理ｺﾒﾝﾃｰﾀｰ: 福嶋　敬宜 画像ｺﾒﾝﾃｰﾀｰ: 廣橋　伸治
15:45		15:45	
	閉会の辞　松本　主之	15:50	**閉会の辞**　真口　宏介

◆ 昼食はお弁当をご用意いたします。(12:40～13:45)

<会　場>

【会場図】 消化管／肝胆膵

プ　ロ　グ　ラ　ム

B2 階「ホール A」（13:15～13:45）

ランチョンセミナー（消化管の部）

司　　会：　松本　主之　（岩手医科大学医学部　内科学講座 消化器内科　消化管分野　教授 ）

「消化器内視鏡のデータベース構築と AI 研究の今後」

田中　聖人　（京都第二赤十字病院　消化器内科　副部長）

B2 階「ホール B」（13:15～13:45）

ランチョンセミナー（肝胆膵の部）

司　　会：　真口　宏介　（手稲渓仁会病院　教育研究センター　顧問）
（亀田総合病院　　消化器内科　顧問）

「肝癌診療ガイドライン　改訂のポイント」

工藤　正俊　（近畿大学医学部　消化器内科　主任教授）

【ＭＥＭＯ】

【 消化管 】 B2 階「ホール A」(8:50～10:20)

主題 1　炎症性腸疾患:「症例から学ぶ腸の炎症性疾患 Season2」

司　　会:　久 松　理 一　(杏林大学医学部　第三内科学)
　　平 井　郁 仁　(福岡大学医学部　消化器内科学講座)
病理ｺﾒﾝﾃｰﾀｰ:　九 嶋　亮 治　(滋賀医科大学　臨床検査医学講座)

1. 症例検討

【症例提示】

1)　兵庫医科大学　炎症性腸疾患内科　樋 田 信 幸

2)　京都大学医学部附属病院　内視鏡部　松 浦　稔

3)　九州大学大学院　病態機能内科学　鳥 巣 剛 弘

【ディスカッサント】

兵庫医科大学　炎症性腸疾患内科　樋 田 信 幸

京都大学医学部附属病院　内視鏡部　松 浦　稔

九州大学大学院　病態機能内科学　鳥 巣 剛 弘

【コメンテーター】

兵庫医科大学　腸管病態解析学　渡 辺　憲 治

東京慈恵会医科大学　消化器・肝臓内科　猿 田　雅 之

【主題のねらい】

炎症性腸疾患の診断において内視鏡はゴールドスタンダートである。一方で実臨床では診断に迷う症例、類似の内視鏡像を呈する鑑別疾患、炎症性腸疾患＋アルファ、などに遭遇し、内視鏡診断によって治療方針が異なる場合がある。今回は、標準的な症例から難治例、鑑別を要する症例、などについて診断とそれに基づいた治療プランについて討議する。

【ＭＥＭＯ】

【 消化管 】 B2階「ホール A」(10:30～12:00)

主題 2　消化管癌(形態学):上部消化管:「*H.pylori* 未感染胃の限局性病変」

司　　会:　長 浜　隆 司　(千葉徳洲会病院　消化器内科)
　　藤 城　光 弘　(名古屋大学大学院医学系研究科　消化器内科学)
病理ｺﾒﾝﾃｰﾀｰ:　二　村　　聡　(福岡大学医学部　病理学講座)

1.　基調講演

「*H.pylori* 未感染胃の限局性病変」

名古屋大学大学院医学系研究科　消化器内科学　　藤 城　光 弘

2.　症例検討

【症例提示】

1)　仙台厚生病院　消化器内科　　平　澤　　大

2)　九州大学大学院　病態制御内科学　　林　　康　代

【読影者】

東京大学医学部附属病院　消化器内科　　辻　　陽　介

東京都がん検診センター　消化器内科　　山 里　哲 郎

国立がん研究センター中央病院　内視鏡科　　吉 永　繁 高

【主題のねらい】

対策型の胃癌内視鏡検診が開始され、クリニックから大学病院まで非常に多くの内視鏡検査が全国的に行われている。昨今の *H. pylori* 感染率の低下もあり、*H. pylori* 感染胃にみられる限局性病変で形成されてきた従来の診断学とは相入れない限局性病変に遭遇する機会が増加している。そのうち、胃底腺型胃癌については様々な検討会で取り上げられてきたが、その他の注意を要する限局性病変についての検討の場が十分ではない。今回、これらに焦点を絞った検討を行いたい。

【ＭＥＭＯ】

【 消化管 】 B2階「ホール A」(12:10～13:00)

主題 3	機能:「日常診療に役立つ機能性疾患」	
司　　会:	中 島　 淳	(横浜市立大学 肝胆膵消化器病学教室)
レクチャー:	眞部 紀明	(川崎医科大学 検査診断学(内視鏡・超音波))
講演1「好酸球性食道炎」	藤原 靖弘	(大阪市立大学大学院医学研究科 消化器内科学)
講演2「NERD」	眞部 紀明	(川崎医科大学 検査診断学(内視鏡・超音波))

【主題のねらい】

消化器日常診療では症状があるにもかかわらず内視鏡等で異常を認めない機能性消化管疾患は実に多いことがわかっている。実地臨床ではこのような内視鏡異常を認めない腹部症状患者をどう扱うかが重要である。今回の主題では好酸球性食道炎や NERD などをどう鑑別して確定診断に持ち込むか、どう治療するかなどを、主題講演で国内の第一人者の先生方にお願いしている。必ずや日々の診療に役立つものと確信している。

【ＭＥＭＯ】

【ＭＥＭＯ】

【 消化管 】　　B2階「ホール A」(14:15～15:45)

主題 4　消化管癌(形態学)下部消化管:
「小腸・大腸腫瘍性病変の鑑別と診断」

司　　会:　大宮　直木　(藤田医科大学　消化管内科学)
江崎　幹宏　(佐賀大学医学部附属病院　光学医療診療部)
病理ｺﾒﾝﾃｰﾀｰ:　海崎　泰治　(福井県立病院　病理診断科)

1.　基調講演(各10分)

「小腸・大腸」

藤田医科大学　消化管内科学　　大宮　直木

佐賀大学医学部附属病院　光学医療診療部　　江崎　幹宏

2.　症例検討

【症例提示】(各25分)

1)　「小腸」
広島大学病院　消化器・代謝内科　　岡　志郎

2)　「大腸」
九州大学大学院　病態機能内科学　　河野　真一

3)　「大腸」
聖マリア病院　消化器内科　　河野　弘志

【読影者】

九州大学病院　国際医療部　　森山智彦

名古屋大学医学部附属病院　消化器内科　　中村正直

京都府立医科大学　消化器内科　　吉田直久

【主題のねらい】

以前「暗黒大陸」と言われた小腸は、カプセル内視鏡やバルーン内視鏡の開発により、その診断・治療法はめざましく進歩した。しかし、小腸は腫瘍性病変の頻度は少ないものの疾患も多岐にわたり、炎症性疾患との鑑別に苦慮することも多い。一方、大腸の腫瘍性病変は上皮性腫瘍が中心となるが、他の腫瘍性病変に遭遇することも少なくない。このような疾患の診断においては、上皮性腫瘍の内視鏡診断の主流となっている IEE の有用性には限界がある。すなわち、小腸・大腸の腫瘍性病変を的確に診断するためには各画像診断モダリティから得られた情報を総合的に判断することが重要である。そこで、本セッションでは基調講演と症例検討を通じて、小腸・大腸腫瘍性病変の鑑別診断の術を学ぶ場としたいと考える。

【ＭＥＭＯ】

【 肝胆膵 】 B2 階「ホール B」(8:50～10:40)

主題 1　肝:「肝細胞腺腫」

司　　会: 中 島　　収 (久留米大学病院 臨床検査部)
佐 野　圭 二 (帝京大学医学部 外科学講座)
画像ｺﾒﾝﾃｰﾀｰ: 吉 満　研 吾 (福岡大学医学部 放射線医学教室)

1. 基調講演

「肝細胞腺腫」

金沢大学附属病院 放射線科　米 田　憲 秀

2. 症例検討

1) ASS1 陽性分類不能型肝細胞腺腫の1例

久留米大学医学部 病理学講座　草 野　弘 宣

2) 当初 FNH と診断され、長期経過観察中に腫瘍増大を認めたため手術を施行した炎症性肝細胞腺腫の 1 例

医療法人彰和会 北海道消化器科病院 外科　田 本　英 司

3) FNH-like lesion 内に限局性に肝細胞腺腫を認めた特発性門脈圧亢進症の 1 例

東京医科大学 消化器内科学分野　菊 地　美 穂

病理総括

久留米大学病院 臨床検査部　中 島　　収

「主題のねらい」

以前より肝細胞腺腫は肝細胞由来の良性肝腫瘍であり、経口避妊薬との服用を疑うべき若年女性の正常肝に発生する多血性腫瘍で、肝細胞癌との鑑別を要するものとして知られていた。それが 2010 年消化器系腫瘍の WHO 分類改訂に伴い、肝細胞腺腫は免疫組織化学的診断により①HNF1α不活化型 ②β-catenin 活性化型 ③炎症型 ④分類不能型の 4 つの亜型に分類されるようになり、また近年 NASH・アルコール性肝硬変・肝内血流異常などとの関与も示唆され、他の良性肝結節との鑑別診断が再議論されるようになってきた。臨床的にも出血や癌化をきたした症例などが報告され、肝細胞腺腫と診断したうえで治療対象とした症例も経験するようになった。今回、肝細胞腺腫と診断された症例を多数ご応募いただき、それらをまとめて画像的・病理学的に再検討することにより、最新の肝細胞腺腫の診断と治療を再確認していただきたい。

【ＭＥＭＯ】

主題 2　胆:「異時性胆管癌」

司　　会: 梛野　正人 (名古屋大学大学院医学系研究科　腫瘍外科学)
糸井　隆夫 (東京医科大学　消化器内科学分野)
病理ｺﾒﾝﾃｰﾀｰ: 古川　徹 (東北大学大学院医学系研究科　病理形態学)

1. 基調講演

「異時性胆管癌」

名古屋大学大学院医学系研究科　腫瘍外科学　江畑　智希

2. 症例検討

1) 異時性胆管癌の 1 例

北海道消化器科病院　内科　中村　英明

2) 根治的肝切除後に下部胆管再発をきたした胆管内乳頭状腫瘍の 1 例

静岡県立静岡がんセンター　肝胆膵外科　上村　将夫

3) 胆嚢管癌術後に発症した膵内遺残胆管癌の1例

愛知県がんセンター中央病院　消化器外科　千田　嘉毅

4) 遠位胆管に再発した肝門部領域胆管癌の 1 例

長崎大学病院　消化器内科　小澤　栄介

5) 中部胆管癌の術後に異時性胆管癌を切除した1例

北海道大学病院　消化器外科 II　中西　喜嗣

「主題のねらい」

胆管癌切除後の予後が向上するにつれ、残存した胆管に新たに発生する“異時性胆管癌”が注目されている。具体的には、1）肝門部領域胆管癌切除後の遠位胆管癌、2）遠位胆管癌切除後の肝門部あるいは肝内胆管癌ということになる。前者では、肝外胆管切除再建を伴う肝切除後の膵頭十二指腸切除が、後者では膵頭十二指腸切除後の肝切除が必要であり、いずれも高度な癒着のため高難度な手術が必要となる。今回は、1）或いは2）の病態（勿論、胆管断端陽性による再発例は含まない）で両方の病変が外科的に切除され、病理学的に詳細な検討が可能な症例を提示いただき、主に“field cancerization”の概念を念頭に発癌について論じたい。可能であれば、各種免疫染色（MUC-1, -2, -5AC, -6, HGM, CDX2, P53 等）や molecular な解析（KRAS, NRAS 等）が行われていることが望ましい。多くの施設から症例の応募を期待する。

【ＭＥＭＯ】

主題 3　膵:「慢性膵炎の長期経過(5年以上)中に発生した膵癌」

司　　会: 清水　泰博 (愛知県がんセンター中央病院　消化器外科)
植木　敏晴 (福岡大学筑紫病院　消化器内科)
病理ｺﾒﾝﾃｰﾀｰ: 福嶋　敬宜 (自治医科大学附属病院　病理診断科)
画像ｺﾒﾝﾃｰﾀｰ: 廣橋　伸治 (大阪暁明館病院　放射線科)

1. 基調講演

「慢性膵炎と発癌」

獨協医科大学　消化器内科学　入澤　篤志

2. 症例検討

1) 慢性膵炎の経過観察中に発生した TS1 膵癌の 1 例

広島大学病院　消化器・代謝内科　膵臓研究室　中村　真也

2) 診断に苦慮した慢性膵炎合併膵頭部癌の 1 例

手稲渓仁会病院　消化器病センター　小林　陽介

3) 長期経過観察中の慢性膵炎患者に発生した膵頭部癌の 1 例

東京医科大学病院　臨床医学系消化器内科学分野　朝井　靖二

4) 慢性膵炎の経過観察中に異時性多発性膵癌を認めた 1 例

京都大学医学部附属病院　消化器内科　平野　智紀

「主題のねらい」

慢性膵炎は、一般人口に比し、膵癌のリスクが13.3倍、慢性膵炎診断後２年以上の経過例では5.8倍である。さらに遺伝性膵炎では69倍とされている。慢性膵炎に膵癌発生率が高い背景には、飲酒や喫煙などの生活習慣や合併する糖尿病などの影響が指摘されているが、明確なエビデンスはない。慢性膵炎による膵石灰化、膵萎縮、主膵管拡張などは膵癌の早期発見を困難にしており、全国調査では慢性膵炎合併膵癌の切除率は32%と低率で、特に膵石合併例では8%である。そこで、慢性膵炎を5年以上経過観察中に発見された膵癌と経過中の慢性膵炎の画像の特徴と、臨床像を明らかにし、膵癌の早期発見に役立てたい。膵癌の診断は切除例や剖検例に限らず、EUS-FNAなどの生検で病理学的に診断された症例も歓迎する。多くの施設から多数の応募を期待する。

【ＭＥＭＯ】

【ＭＥＭＯ】

【ＭＥＭＯ】

【ＭＥＭＯ】

【ＭＥＭＯ】

【ＭＥＭＯ】