第 73 回　3 S 会　症例呈示

鈴木宏　長屋匡信
信州大学医学部附属病院　消化器内科

【症例】50 歳代男性
【主訴】胸やけ、胃痛
【既往歴】気管支喘息、アレルギー性鼻炎、結核(20 歳代：抗結核薬治療後)
【内服】ランソプラゾール 15 mg、レボセチリジン 5mg
【生活歴】飲酒：なし、喫煙：20～45 歳 20 本/日、現在 10 本/日
【家族歴】息子 アレルギー性鼻炎、妹 気管支喘息
【現病歴】
　時々胃痛を自覚し、夜間に胸やけ症状を認め、約半年前から他科よりランソプラゾール 15 mg が処方されていた。精査目的で当科紹介となった。
【現症】
身長：180 cm、体重：86 kg、BMI：26.5
その他特記異常なし
【経過】
上部消化管内視鏡検査で SMT 様隆起性病変を認め 2 回施行されたボーリング生検と EUS-FNA では MALT リンパ腫の病理診断であった。ピロリ除菌後の再検で DLBCL の診断となった。MALT リンパ腫からの DLBCL への形質転化を認めたことが病理結果から示された。

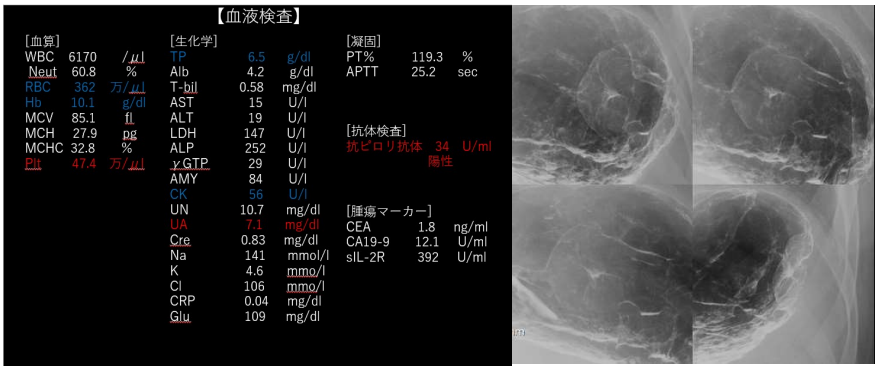

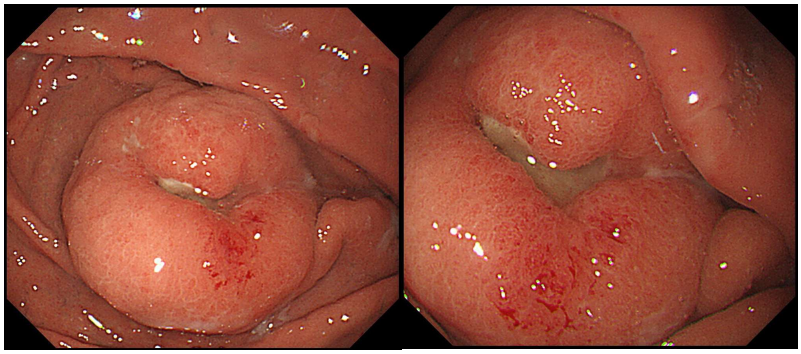

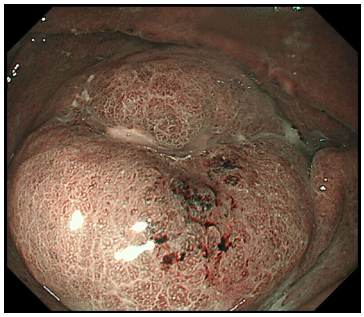

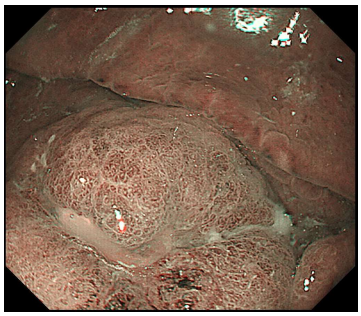

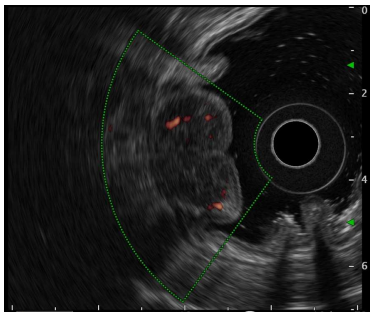

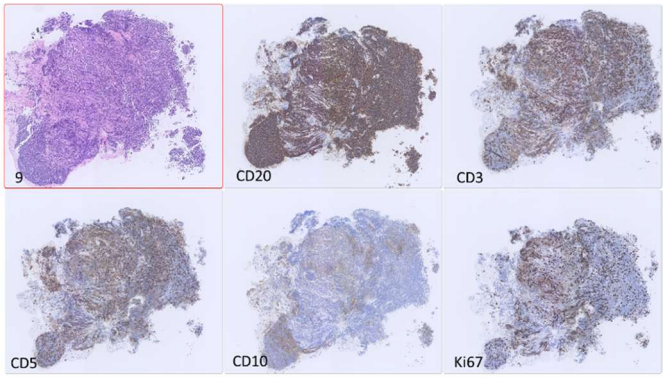

免疫グロブリンH鎖再構成（multiplex PCR）